УДК 616.6-002.5

ОСОБЕННОСТИ КЛИНИЧЕСКОГО ТЕЧЕНИЯ ХИРУРГИЧЕСКОГО ЛЕЧЕНИЯ ТУБЕРКУЛЕЗА ПОЧКИ И МОЧЕТОЧНИКА

Волков А.А., Зубань О.Н.

Специализированная туберкулёзная больница Ростовской области;
Российская медицинская академия последипломного образования

FEATURES OF CLINICAL COURSE OF SURGICAL TREATMENT OF KIDNEY AND URETER TUBERCULOSIS

Volkov A.A., Zuban O.N.

Specialized tubercular hospital of the Rostov region;
Russian medical Academy of postgraduate education

Аннотация
С 2000-2006 гг. оперировано 158 больных активным нефротуберкулёзом: 24 – без обструктивной уропатии, 70 – с обструкцией на уровне верхней трети мочеточника, 64 – нижней трети. Показано, что при распространении специфического процесса на верхнюю треть мочеточника преобладают папиллиты, пионефрозы и специфический паранефрит. Поражение нижней трети мочеточника приводит к наиболее выраженной деструкции почек, в 75,0% двухстороннего характера, с высоким удельным весом полного разрушения органа (51,4%) и осложнений основного заболевания. Результативность органоуносящих операций выше при уретерите верх-ней трети мочеточника, а реконструктивных – нижней. Хирургическое лечение нефротуберкулеза при дистальной обструкции не вызвало регресса почечной недостаточности в 24% случаев, а в 8% наблюдалось ее нарастание. Каждый пятый больной оперирован повторно, двусторонним операциям подвергнуто более 20% пациентов, наиболее высоким оказался удельный органоуносящих вмешательств.

Ключевые слова: туберкулез, почки, мочеточник.

Abstract
From 2000-2006. operated 158 patients with active nefrotuberkulezom: 24 - without obstructive uropathy, 70 - with obstruction at the level of the upper third of the ureter, 64 - the bottom third. It is shown that the propagation of a specific process in the upper third of the ureter dominated papillity, pionefrozy and specific paranefrit. The defeat of the lower third of the ureter leads to the most severe destruction of the kidneys, in 75,0% of bilateral nature, with a high proportion of complete destruction of the body (51.4%) and complications of the underlying disease. Effectiveness organounosyaschih operations ureteritis higher at the upper third of her ureter and reconstructive - the bottom. Surgical treatment for distal obstruction nefrotuberkuleza did not cause regression of renal failure in 24% of cases, while the 8% observed in its growth. Every fifth patient was operated repeatedly, subjected to bilateral transactions more than 20% of patients, the highest proportion was organounosyaschih interventions.

Keywords: tuberculosis, kidney, ureter.

Введение. Под термином «обструктивная уропатия» следует понимать комплекс структурно-функциональных изменений почечной ткани, которые развиваются вследствие нарушений пассажа мочи функционального или органического генеза на уровне мочеточника либо являются следствием инфравезикальной обструкции [2]. Развивающаяся гидронефротическая трансформация в 12,3% случаев имеет туберкулезную этиологию [6]. Нарушение пассажа мочи способствует превращению милиарных бугорковых высыпаний в коре

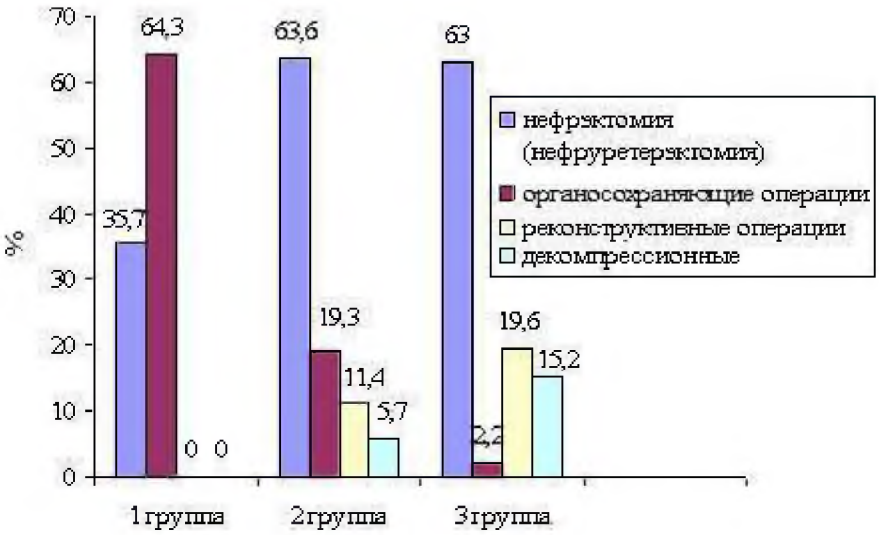

Рис. 1. Виды операций у больных нефротуберкулёзом различных групп (градация по обструктивному фактору).

почки в крупноочаговое поражение, распространению на мозговой слой вплоть до развития туберкулёзного пионефроза. Интенсивная антибактериальная терапия при этом зачастую не препятствует прогрессированию распада почечной ткани, что приводит к необратимым рубцово-склеротическим изменениям верхних мочевых путей (ВМП) и завершается функциональной гибелью пораженного органа [5].

Распространение специфического воспаления на мочеточник с формированием стриктур преимущественно в нижней трети имеет место у 10-50% больных туберкулёзом почек [3]. Данные о зависимости клинического течения нефротуберкулеза от уровня нарушения оттока мочи в литературе практически отсутствуют. Имеются отдельные указания, что прогноз восстановления функции блокированной почки лучше при локализации фактора окклюзии в тазовом отделе мочеточника по сравнению с его верхней третью [1,4]. Публикаций о влиянии уровня обструкции на течение туберкулёза почек, результаты его хирургического лечения нами не обнаружено.

Цель исследования: изучение влияния уровня обструкции ВМП на клиническое течение нефротуберкулёза и результаты хирургического лечения.

Материал и методы. В урологических отделениях СПбНИИФ и туберкулезной больницы Ростовской области в 2000-2006 гг. оперировано 158 больных активным туберкулёзом мочевой системы. Пациенты разделены на 3 группы в зависимости от наличия обструкции ВМП и её уровня. Для анализа состояния почек и мочеточников использовано общепринятое понятие почечно-мочеточниковая единица (ПМЕ), соответствующее 1 почке и 1 мочеточнику. В 1 группу включено 24 пациента без обструктивной уропатии, во вторую – 70 с обструкцией на уровне верхней трети мочеточника, в третью – 64 с обструкцией нижней трети.

Обследование включало сбор анамнеза, объективный осмотр, лабораторные, рентгенологические, ультразвуковые, радионуклидные и эндоскопические методы исследования. Оценка функции ВМП и почек проводилась по трехбалльной системе по критериям: “хороший”, “удовлетворительный”, “плохой”.

“Хорошим” считали результат лечения, когда больной чувствовал себя клинически здоровым, жалоб не предъявлял, анализы мочи за всё время наблюдения были нормальные. Рентгенологический контроль устанавливал полную проходимость мочеточников, значительное сокращение расширенных полостей почки и мочеточника, хорошее состояние паренхимы почек (почки) по данным УЗИ. При этом отмечались значительное улучшение или нормализация функции ВМП и почек, основанное на данных экскреторной урографии, радионуклидных методах исследования и клиренс-тестах.

“Удовлетворительным” расценивали результат при отсутствии жалоб, сравнительном улучшении функции ВМП и почек,

Таблица 1.

Повторные и двусторонние операции у больных нефротуберкулёзом

Группы	Операции	
	повторные, абс./%	двухсторонние, абс./%
1	2/8,3	2/8,3
2	7/10	0
3	12/18,75	13/20,3

но при этом определялась умеренная лейкоцитурия без обострений воспалительного процесса, отсутствие или незначительное сокращение полостей почки и мочеточника, а также при наличии осложнений, не вызывающих нарастания инфра- или суправезикальной обструкции, и устранение которых привело к полному выздоровлению больного.

Результат считали "плохим" при рецидиве обструктивного заболевания ВМП, что приводило к снижению или утрате функциональной способности почек.

Результаты и обсуждение.

Проанализированы клинико-рентгенологические формы и распространенность нефротуберкулёза у больных с различной локализацией фактора обструкции. IV стадия деструктивного процесса в виде поликавернозного туберкулёза почек и туберкулезного пионефроза встречалась наиболее часто при обструкции нижней трети мочеточника (51,4%), реже – при поражении верхней (46,5%) и еще реже – при отсутствии обтурирующего фактора (46,6%, p>0,05). Пионефроз не встречался в группе без уретерита, в которой существенно реже зарегистрирован туберкулезный папиллит: 26,6% против 41,6% и 45,9% в группах с поражением верхней и нижней трети мочеточника соответственно (p<0,05). В то же время, кавернозный процесс выявлен у каждого четвертого пациента 1 группы (26,6%), вдвое реже (11,8%) – во 2-й и в 10 раз реже (2,8%) – в 3-й (p<0,05). Удельный вес больных с билатеральным поражением почек повышался при появлении обструкции и снижении ее уровня: 33,3%, 47,1% и 75,0% в 1,2 и 3 группах соответственно (p<0,05).

Установлено, что развитие стриктур мочеточника и гидронефроза (гидроуретеронефроза) в 3 группе встречалось чаще, чем во 2-й (70,3% против 38,6%, p<0,05). Специфический паранефрит зарегистрирован у 10,0% больных 2 группы, только у 4,7% - в 3-й и не отмечен в 1-й. Нефрогенная артериальная гипертензия осложняла заболевание примерно в каждом третьем случае вне зависимости от наличия и локализации уретерита. ХПН при обструкции нижней трети мочеточника выявлена чаще, чем в других группах, и имела место в 1/3 случаев. Компенсированная стадия ХПН наблюдалась у 6 (25,0 %) больных 1 группы, у 4 (5,7 %) – 2-й и у 17 (26,6 %) – 3-й. Следующая по тяжести интермиттирующая стадия оказалась наиболее присуща пациентам с поражением дистального отдела мочеточника (14 – 21,9 %), реже встречалась при вовлечении в процесс верхней трети (3 – 4,3 %) и не зарегистрирована в отсутствие уретерита. Следовательно, тяжесть ХПН нарастала по мере снижения уровня обструкции.

На диаграмме рисунка 1 показано распределение операций у больных различных групп, выполненных по поводу нефротуберкулёза. Частота органоуносящих вмешательств в структуре хирургического лечения у больных в группах с обструктивным компонентом оказалась примерно одинаковой. Поскольку число операций значительно превышало количество больных в связи с двухсторонними и повторными вмешательствами, в 3 группе удельный вес пациентов, подвегнутых нефрэктомии, достигал 90,6%, а во 2-й – 80%. Следовательно, из 128 почечно-мочеточниковых единиц больных 3 группы 58 были удалены в результате первичных или вторичных операций. Количество органосохраняющих хирургических пособий уменьшалось от 1 группы к 3 (64,3 % – 19,3 % – 2,2 %). В отношении реконструктивных и декомпрессионных операций прослеживается обратная взаимосвязь – их количество возрастало по мере снижения уровня обструкции. Реконструктивно-пластические операции и органосохраняющие вмешательства выполнялись поэтапно и повторно на одной и той же почечно-мочеточниковой единице, что объясняет значительное превышение их количества над количеством больных.

Частота повторных и двусторонних операций, проведенных на почках и ВМП у больных нефротуберкулёзом, отражена в таблице 1. Приведенные данные показывают, что наибольший удельный вес повторных операций наблюдался у больных с обструкцией на уровне нижней трети мочеточника. В этой же группе выполнено подавляющее большинство двусторонних операций.

Таблица 2.

Оценка функции ВМП у больных нефротуберкулёзом после органоуносящих и реконструктивно-пластических операций

Органоуносящие вмешательства (нефрэктомии и нефруретерэктомии)			
Группа	Результат		
	Хороший, абс./%	Удовлетворительный, абс./%	Плохой. абс./%
2 (n = 49)	36/73,5	10/20,4	3/6,1
3 (n = 53)	15/28,3	34/64,1	4/7,5
Реконструктивно-пластические операции			
Группа	Результат		
	Хороший, абс./%	Удовлетворительный, абс./%	Плохой, абс./%
2 (n = 10)	5/50,0	4/40,0	1/10,0
3 (n = 18)	12/66,7	5/27,8	1/5,5

Оценка функции ВМП и почек проведена через 4-12 месяцев после хирургического лечения у двух групп пациентов – после органоуносящих и реконструктивных операций (табл. 2) с градацией на уровни обструкции. Анализ этих данных показал, что по мере снижения уровня обструкции результаты органоуносящих операций при нефротуберкулёзе ухудшались. Обнаружено, что у больных с обструкцией на уровне нижней трети мочеточника, в том числе и интрамуральной его части, реконструктивно-пластические операции в целом оказали более положительное влияние на функцию ВМП и почек, по сравнению с обструкцией верхней трети.

Одним из критериев оценки результатов хирургического лечения нефротуберкулёза является динамика послеоперационного развития ХПН, которая оказалась наихудшей в группе больных с обструкцией на уровне нижней трети мочеточника. У 72,4% пациентов этой группы хирургическая коррекция привела к снижению выраженности почечной недостаточности, у 24,0% не вызвала какой-либо динамики, а в 8,0% случаев отмечено даже ее нарастание. У больных 1 и 2 групп при заболевании, осложненном ХПН, во всех случаях зарегистрирован ее регресс.

Таким образом, результаты хирургического лечения у больных нефротуберкулёзом отличались в зависимости от уровня обструкции мочеточника и вида оперативного вмешательства.

Заключение. Для нефротуберкулёза без обструктивной уропатии характерно монокавернозное поражение одной (или единственной) почки, с преобладанием гипертензионного и интоксикационного синдромов. При распространении специфического процесса на верхнюю треть мочеточника нарастает тяжесть деструкции почечной ткани – как папиллитов, так и пионефрозов. Количество осложнений также увеличивается, специфический паранефрит встречается наиболее часто. Распространение специфического процесса на нижнюю треть мочеточника, в том числе интрамуральный его отдел, приводит к наиболее тяжёлым в клиническом течении формам заболевания. Поражение мочевой системы характеризуется выраженной деструкцией, часто обеих почек, с высоким удельным весом поликавернозного туберкулёза и пионефроза (51,4%) и осложнений основного заболевания.

Результаты органоуносящих операций лучше у пациентов с обструкцией на уровне верхней трети мочеточника. Реконструктивные операции оказались более эффективными при локализации окклюзирующего фактора на уровне его нижней трети. ХПН в этой же группе в 8% после хирургического лечения выросла, а в 24 % случаев осталась без динамики. Практически каждый пятый больной оперирован повторно, двусторонним операциям подвергнуто также более 20% пациентов. Наиболее высокий удельный вес нефрэктомий (нефруретерэктомий) выявлен при туберкулезном уретерите нижней трети.

Список литературы

1. Грунд В.Д. Ошибки в диагностике и лечении туберкулёза органов мочеполовой системы. - М.: «Медицина», 1975.

2. Комяков Б.К., Гулиев Б.Г. Хирургия протяженных сужений мочеточников. – СПб: «Диалект», 2005. – 256 с.
3. Нерсесян А.А. Особенности клинического течения, диагностики и лечения мочеполового туберкулеза: Автореф. дис. … д-ра мед. наук. - М., 2007. – 38 с.
4. Ступак Н.В. Роль окклюзирующего фактора в развитии инфекционно-токсических осложнений при мочекаменной болезни: Автореф. дис. … канд. мед. наук. - М., 2003. – 28 с.
5. Ткачук В.Н., Ягафарова Р.К., Аль-Шукри С.Х. Туберкулез мочеполовой системы. – СПб: «СпецЛит», 2004.- 320 с.
6. Traenzg E., Traenzg E.T., Buzulicg R., Drigoi G., Nicolescu I. The place and the role of histological examination in diagnostic algorithm of urinary system tuberculosis //Rom. J. Morphol. Embryol. – 2005. – Vol. 46(2). – P. 105-108.

Поступила в редакцию 03.02.2017

Сведения об авторах:
Зубань Олег Николаевич – Российская медицинская академия последипломного образования, докт. мед. наук, e-mail: pan_zuban@msn.com